Separat-Abdruck aus der „Deutschen Zeitschrift für praktische Medicin“.
1878. — Nr. 4 u. 5.
Red.: Dr. B. Fränkel. Preis des Quart. 6 M.
Leipzig, Veit & Comp.

Ueber Hemianopsie.

Von **J. Hirschberg** in Berlin.

Nach einem in der Sitzung der Berliner Medicinischen Gesellschaft vom 19. December 1877 gehaltenen Vortrage.

Die älteste Annahme über den Faserverlauf im menschlichen Chiasma war die einer totalen Kreuzung, so dass vom rechten Auge alle Sehnervenfasern zur linken Hirnhälfte und vom linken Auge alle Sehnervenfasern zur rechten Hirnhälfte durch das Chiasma hinübertreten.

Galen erwähnt diese Ansicht, ohne sich derselben anzuschliessen. Vielmehr leugnet er jede Kreuzung und behauptet, dass im menschlichen Chiasma die beiden Sehnerven sich ohne Faseraustausch einfach an einander lagern. Nach dem Wiedererwachen der Wissenschaften verfocht Vesal, der Begründer der menschlichen Anatomie, dieselbe Ansicht, ebenso Santorini, Zinn und viele Anatomen. Vielleicht der Erste, welcher für den Menschen und die ihm näher stehenden, wie er mit binocularem Sehact begabten Säugethiere, z. B. für den Hund, eine Semidecussation der Sehnervenfasern im Chiasma angenommen und dadurch das binoculare Einfachsehen zu erklären versucht hat, war Sir Isaac Newton.[1]) Die anatomischen Verhältnisse kennt er aller-

[1]) Optice. (Latine reddidit Clarke.) Edit. II. Londini MCCXIX. p. 347. . . . .

Fibris nimirum, quae sunt in dexteriori parte utriusque nervi, coeuntibus illo in loco progredientibus deinceps conjunctim ad cerebrum per nervum qui est a dexteriori parte capitis; fibrisque, quae sunt in sinisteriori parte utriusque nervi, coeuntibus itidem eodem in loco et progredientibus deinceps conjunctim ad cerebrum per nervum qui est a sinisteriori parte capitis . . . . Etenim nervi optici eorum animalium, quorum ambo oculi eodem spectant (ut hominum, canum . . . .) coeunt in unum antequam cerebrum ingrediantur; at nervi optici illorum ani-

dings nur vom Hörensagen.[1]) Viel später, namentlich in dem Werke von Joseph und Carl Wenzel über die feinere Structur des Gehirns, welches 1812 zu Tübingen lateinisch herausgekommen ist, wird der strenge anatomische Versuch gemacht, die Semidecussation durch genaue Präparation nachzuweisen und abzubilden; und erst Johannes Müller war es vorbehalten, durch seine bahnbrechenden Untersuchungen zur vergleichenden Physiologie des Gesichtssinnes (1826) die Semidecussation der Sehnervenfasern im Chiasma des Menschen zu einer allgemeiner bekannten Thatsache zu erheben. In jeder Sehnervenwurzel liegen die Fasern, welche sich kreuzen, medianwärts, und die ungekreuzten lateralwärts. Sehr bequem für die klinische Diagnostik war die hiermit übereinstimmende Aufstellung von Hannover[2]) (1852), dass in jedem Sehnerv ein laterales oder directes Bündel enthalten sei, welches zum gleichnamigen Tractus opticus zieht, und ein mediales oder gekreuztes, welches zum Tractus der entgegengesetzten Seite gelangt.

Auf dieser anatomischen Grundlage erwuchs und erstarkte die physiologisch-klinische Lehre von dem Halbsehen, dem Fehlen einer Hälfte im Gesichtsfeld jedes Auges, das mit dem Namen der Hemiopie oder besser Hemianopsie bezeichnet wird. Ich habe den Namen Hemianopsie vorgeschlagen, weil wir nur so in Uebereinstimmung mit den Grundsätzen nosologischer Namengebung verbleiben und namentlich auch alle Zweideutigkeiten[3]) vermeiden; und diesem Vorschlag sind mehrere Autoren, so auch Leber[4]) beigetreten.

Schon im Anfange des vorigen Jahrhunderts (1723) wurde in der Wittenberger Dissertation von Vater und Heinicke

---

malium, quorum ambo oculi non spectant (ut piscium et chaemaeleontis) vel non coeunt omnino vel non ita in unum coeunt, ut eorum capillamenta in vicem intermisceantur.

[1]) quidem vera audivi (l. c.)

[2]) Von Hannover's hinterer und vorderer Commissur des Chiasma will ich hier absehen.

[3]) Defect der temporalen Hälfte des Gesichtsfeldes jedes Auges wird von einigen Autoren temporale Hemiopie, von anderen grammatisch richtiger nasale Hemiopie genannt: „temporale Hemianopsie" ist wegen des a privativum selbstverständlich.

[4]) Leber, Krankh. d. Sehnerven u. d. Netzhaut (Graefe-Saemisch, V. 2.)

die Hemianopsie auf Grund der Semidecussation erklärt. Aufsehen erregte die Mittheilung des Arztes und Physikers Wollaston (1824), dass er vor 20 Jahren plötzlich von linksseitiger Hemianopsie, die etwa $^1/_4$ Stunde anhielt, befallen worden und nun von einem ebenso flüchtigen Anfall rechtsseitiger Hemianopsie, zu deren Erklärung er auf Newton's Anschauung von der Semidecussation zurückgriff. Es ist bekannt, dass Wollaston vier Jahre nach seiner Publication starb, und dass man bei der Section in seinem rechten[1]) Thalamus einen hühnereigrossen Tumor fand, der ebenso räthselhaft erschien in Beziehung auf jene beiden, durch 20 Jahre getrennten Anfälle von Hemianopsia fugax, wie in Beziehung auf die genialen Leistungen des grossen Physikers.

Die Pathologen verhielten sich aber sehr sceptisch gegen die Lehre von der auf die Semidecussation begründeten Hemianopsie; und die Ansicht von Serres (1827, anatomie comparée du cerveau), dass Läsionen einer Hirnhälfte, wenn sie die Sehkraft afficiren, totale Erblindung des Auges der gegenüberliegenden Seite bewirken, — eine Ansicht, welche mehrere Neuropathologen heutzutage wieder mit Energie verfechten, — fand die Billigung des ausgezeichneten Klinikers Mackenzie. (Traité de maladies de l'oeil. II, 721. Franz. Ausgabe der IV. Auflage.)

Erst unserem Albrecht von Graefe gelang es, durch seine geistreiche Arbeit vom Jahre 1856 (Arch. f. Ophth., u. 1865, Zehender's Monatsbl.), welche überhaupt erst die genaue Untersuchung des Gesichtsfeldes dem Schatze der medicinischen Diagnostik einverleibte, einen Umschwung herbeizuführen[2]) und die Aerzte so fest von der Richtigkeit der Semidecussation zu überzeugen, dass einzelne widersprechende Stimmen, wie die von Bisiadecki (1861) fast ungehört verhallten. A. v. Graefe hebt hervor, wie besonders lehrreich für die Sehnervenphysiologie die hemiopischen Gesichtsfeldbeschränkungen bei Cerebralleiden erscheinen. Relativ am häufigsten sind die gleichseitigen Hemianopsien,

[1]) Bei Leber l. c. p. 943 steht irrthümlich „im linken Thalamus."

[2]) Der Fortschritt wird Jedem einleuchten, welcher in den Lehrbüchern von Ruete (1845), Desmarres (1852), Arlt (1856) u. A. sich über die Hemiopie zu unterrichten sucht. Die Anschauungen von Mackenzie (1856) sind oben mitgetheilt.

so dass für jedes Auge bei guter centraler Sehschärfe dieselbe, sei es die rechte, sei es die linke Hälfte des Gesichtsfeldes fehlt. Die verticale, durch den Fixirpunkt gehende Trennungslinie der Anaesthesie kann so scharf sein, wie nach Durchschneidung eines Nerv. trigemin. beim Thier. In der anaesthetischen Hälfte des Gesichtsfeldes kann die Lichtempfindung völlig erloschen sein. Fehlt die linke Hälfte des Gesichtsfeldes für jedes Auge, so findet man relativ häufig noch linksseitige Hemiplegie. Die letztere weist auf ein Leiden der rechten Hirnhälfte hin. Lähmung des rechten Tractus opticus erklärt die linksseitige Hemianopsie, wenn der Fasciculus lateralis dieses (des rechten) Tractus die Schläfenseite der Netzhaut des rechten Augapfels und sein Fasciculus cruciatus die Nasenseite der Netzhaut des linken Augapfels versorgt. Denn wegen der Kreuzung der Richtungsstrahlen im Knotenpunkt des Auges muss die Lähmung der lateralen Netzhauthälfte des rechten Auges einen Defect der linken Hälfte seines Gesichtsfeldes bedingen und die Lähmung der medialen Netzhauthälfte des linken Auges einen Defect gleichfalls der linken Hälfte des Gesichtsfeldes dieses Auges verursachen. A. v. Graefe verlangte sorgfältige Sectionen einschlägiger Fälle und hat auch später seine Schüler vielfach zu genauerer Untersuchung des Faserverlaufs im normalen Chiasma angeregt. Derselbe hebt ferner hervor, dass bei der seltneren Form der gekreuzten temporalen Hemianopsie, wo für das rechte Auge die rechte Hälfte, für das linke Auge die linke Hälfte des Gesichtsfeldes fehlt, wo also in jedem Auge die nasale Hälfte der Netzhaut anästhetisch ist, die Trennungslinie niemals so scharf, wie bei der gleichzeitigen Hemiopie ist, der Zustand niemals so wie bei der erstgenannten Form durch längere Zeit stationär bleibe, sondern fast stets progressiv sei, zur Amblyopie und Amaurose vorschreite, wie dies bei der präsumtiven Affection beider gekreuzten Tractus, also bei einem Sitz der Herderkrankung im vorderen oder hinteren Chiasmawinkel natürlich ist. Lähmung der lateralen Netzhauthälfte beider Augen, also nasale Hemianopsie, für welche die Semidecussation keine einheitliche Erklärung giebt, kam nur einmal, in einem nicht recht klaren Fall, zur Beobachtung.

Obwohl die anatomischen Grundlagen nicht genügend

waren und obwohl vor Allem Sectionen solcher pathologischen Fälle, welche während des Lebens genau geprüft worden, gänzlich fehlten; so schien doch das klinische Gebäude der Hemianopsie so wohl begründet und harmonisch gefügt, dass der Angriff, welcher 1873 durch die anatomischen Untersuchungen von Mandelstamm und von Michel (Arch. f. Ophth. XIX, 2) dagegen erfolgte, ganz überraschend kam und einige Autoren dem ersten Anprall nachgaben, während Andere (und zwar die meisten) energisch Widerstand leisteten und mit neuen anatomischen, experimentellen und klinischen Untersuchungen das Feld zu behaupten strebten. Die Discussion ist noch nicht abgeschlossen.

Die Beweise für oder wider die totale Kreuzung der Sehnervenfasern im menschlichen Chiasma stützen sich auf die vergleichende Anatomie und Physiologie, auf das physiologische Experiment bei den dem Menschen mehr oder minder nahe stehenden Thieren, auf die normale Anatomie und Histologie des Menschen, auf die pathologische Anatomie des Menschen und auf die klinische Erfahrung am Menschen.

Das von der vergleichenden Anatomie hergeleitete Argument finden wir in dem Satze Michel's (l. c., p. 76): „Es würde sonderbar erscheinen, wenn bei den Säugethieren eine vollständige Kreuzung stattfindet und dies gerade beim Menschen nicht der Fall sein sollte.“ „Es ist zuzugestehen, dass bei etlichen Säugethieren eine vollständige Kreuzung stattfindet z. B. bei den Kaninchen, denen ein binoculares Sehen nicht zukommt, da ihre Hornhautachsen nicht nach vorn, wie beim Menschen, sondern nach den Seiten gerichtet sind.[1])

Ein Säugethier mit streng monoocularem Sehact, mit vollständig getrennten Gesichtsfeldern beider Augen, empfängt die Bilder der nach rechts von seiner Medianebene gelegenen Objecte

---

[1]) Ihre Hornhautachsen schneiden sich rückwärts verlängert unter einem Winkel von 170°, d. h. sie fallen nahezu in dieselbe, von Rechts nach Links gerichtete Gerade zusammen. Beim Menschen beträgt bekanntlich für die Primärlage eines normalen Augenpaares dieser Winkel nur 10°. Grossmann und Mayerhausen (Arch. f. Ophth. XXIII, 3, 238) schreiben dem Kaninchen Binocularsehen für ein kleines centrales Feld von 20° (d. h. für $^1/_6$ des gemeinschaftlichen Gesichtsfeldes des Menschen) zu, doch scheint dies nach ihren Figuren und Zahlen noch nicht sicher bewiesen zu sein.

durch Vermittelung des rechten Auges und des total decussirenden Sehnerven zunächst in seiner linken Grosshirnhälfte, und in der rechten Grosshirnhälfte die Bilder der nach links von der Medianebene gelegenen Objecte. Dies ist in voller Uebereinstimmung mit dem für das Wirbelthier gültigen Grundgesetz der Nervenkreuzung. Soll dieses Grundgesetz auch beim Menschen und den anderen Säugethieren mit zweifellos binocularem Sehact gewahrt bleiben, so muss in jedem Tractus zu dem gekreuzten Bündel ein directes hinzukommen, welches das binoculare Einfachsehen in dem grösseren centralen Theil des Gesammtgesichtsfeldes vermittelt.

Dann schaut auch der Mensch mittelst seiner rechten Hemisphäre nach links, wie er mit derselben nach links hin fühlt und schmeckt; und mittelst der linken Hemisphäre nach rechts. Dies scheint mir, wie ich 1875 auf der Heidelberger Ophthamologenversammlung in der Discussion ausführte, die wahre Homologie zu sein, nicht aber die aprioristische Forderung, dass auch die Thiere mit binocularem Sehact totale Faserkreuzung im Chiasma zeigen sollen, weil die Thiere mit monocularem Sehact eine solche darbieten. Förster hat (Graefe-Saemisch, Handbuch der Augenheilk. VII., 1, 115 a. 1876) dieselbe Ueberzeugung ausgesprochen: „Denkt man sich die Fortsetzung der Medianebene des Körpers durch den binoculären Fixationspunkt gelegt, so wird bei semidecussatorischer Anordnung Alles, was nach rechts vom Fixationspunkt liegt, vermittelst des linken Tractus opticus gesehen und vermittelst des rechten Tractus Alles, was nach links vom Fixationspunkt liegt.“ Auch Schön (Lehre v. Gesichtsfeld, 1847) hat, obwohl er nicht unbedingt ein Anhänger der Semidecussation ist, einen ähnlichen Ausspruch gethan; übrigens finden sich Andeutungen der Art schon bei Wollaston (1824) und bei Newton (1709). Gudden (Arch. f. Ophth. XXII., 3., 200) hebt hervor, dass Analogieschlüsse nur mit grösster Behutsamkeit zu ziehen seien; aber, wenn nachgewiesen worden, dass bei Fischen, Vögeln, Amphibien und niederen Säugethieren, bei denen die Gesichtsfelder getrennt sind, die Sehnerven sich total kreuzen; dass ferner beim Hunde, wo die Gesichtsfelder zum Theil zusammenfallen, die Kreuzung eine nicht totale ist, so höre es auf, verständlich zu sein, warum man den Menschen,

was sein Chiasma betrifft, an die Seite der Tauben, Eidechsen und Hechte stellen solle. (Vgl. auch Schweigger, Arch. f. Ophth. XXII., 1, 276).

Was die directe anatomische Untersuchung des menschlichen Chiasma anlangt, so stehen Behauptungen gegen Behauptungen; doch wollen wir die Stimmen wägen und nicht zählen. Mandelstamm, welcher Horizontalschnitte für trügerisch hält, hat durch Zerzupfung sich von der totalen Kreuzung überzeugt. Michel kommt gerade durch Horizontalschnitte zu dem Resultat, dass sich im Chiasma die sämmtlichen Opticusfasern kreuzen und liefert eine schöne Abbildung des Korb- oder Mattengeflechtes der Fasern. Scheel (Zehender's Monatsbl. 1875), der unter Merkel's Leitung arbeitete und namentlich auch Schrägschnitte benutzte, welche gegen die Meridianebene des Chiasma unter einem Winkel von etwa 45° geneigt sind, findet ausser den vollständig sich kreuzenden Fasern der Tractus optici noch Nervenfasern, die vom Tuber cinereum und der Lamina terminalis auf die untere und obere Fläche des Chiasma übergehend, sich zum Theil zum Sehnerven der ihnen zunächst gelegenen Seite wenden.

Henle dagegen (1873) ist der Beschreibung von Joh. Müller und Hannover beigetreten mit dem bemerkenswerthen Zusatz, dass auch beim Menschen das gekreuzte Bündel stärker sei als das directe; und v. Gudden hat schon 1872 auf der Versammlung der schweizer Irrenärzte durch Präparate die folgenden Sätze bewiesen: Bei allen Thieren, bei denen die Gesichtsfelder der beiden Augen vollständig von einander getrennt sind, kreuzen sich die Sehnerven vollständig. Bei allen Thieren (und so auch beim Menschen), bei denen die Gesichtsfelder beider Augen theilweise zusammenfallen, kreuzen sich die Sehnerven nur theilweise. Er giebt die Richtigkeit von Michel's Zeichnung zu, ohne dieselbe für entscheidend zu halten. Die gekreuzten Bündel liegen vorzugsweise in der unteren, die nicht gekreuzten vorzugsweise in der oberen Hälfte des Chiasma. Die Untersuchung ist enorm schwierig. Sollten einzelne Axencylinder in ihrem ganzen Umlauf durch das Chiasma verfolgt werden, so müsste man ebenso wie Meynert sich zweifelhaft über die Frage der Semidecussation aussprechen.

Gerade mit Rücksicht auf diese Schwierigkeit gewinnen die pathologisch-anatomischen Befunde von Fällen der typischen Hemianopsie einen besonderen Werth. Merkwürdiger Weise stammen dieselben erst aus der neuesten Zeit; zwei von Hughlings Jackson und von mir aus dem Jahre 1875 zwei aus dem Jahre 1877.

1) Hughlings Jackson constatirte bei einem Manne linksseitige typische und stationäre Hemianopsie, bei guter centraler Sehschärfe und normalem Aussehen der Papillae opt., ferner linksseitige Hemiplegie und linksseitige Hemianästhesie und fand später bei der Section lediglich Erweichung im rechten Thalamus opticus. (Ophth. Hosp. Rep. VIII., 326.)

2) Ich selber fand bei einem älteren Mann aus der Clientel des Herrn Dr. M. Loevinson rechtsseitige absolute und totale Hemianopsie[1]) von zunächst stationärem Character bei guter centraler Sehschärfe und normalem Spiegelbefund. Später trat Aphasie und Hemiplegia dextra hinzu; der Patient fand Aufnahme in die Maison de santé des Herrn Geh. Rath Dr. Levinstein und starb unter den Erscheinungen des Lungenödems. Bei der Section fand ich einen apfelgrossen Tumor im linken Stirnlappen und den linken Tractus opticus vor dem Chiasma merklich dünner als den rechten. (Virchow's Arch. LXV.)

3) Pooley fand bei einem Manne rechtsseitige Hemianopsie, später rechtsseitige Hemiparhesis und rechtsseitige Hemianästhesie sowie partielle Aphasie, schliesslich kurz vor dem Tode Stauungspapille und Herabsetzung der S auf $^2/_5$. Die Section zeigte einen Tumor im linken Hinterlappen, Erweichung im linken Mittellappen und im linken Thalamus. (Knapp's Arch. VI., 1, p. 27.)

4) Bei einem Patienten des Herrn Geh. Rath. Dr. Levinstein mit Aphasie, rechtsseitiger Hemiparhesis und Affection des rechten Facialis fand ich rechtsseitige Hemianopsie bei normalem Spiegelbefund und guter centraler Sehschärfe. Herr Dr. Jastrowitz fand bei der Section einen Tumor im

---

1) Absolut nenne ich eine Hemianopsie, wenn in dem defecten Theil des Gesichtsfeldes jede Lichtwahrnehmung fehlt; total, wenn von der durch den Fixirpunkt gehenden Verticallinie ab die Hälfte des Gesichtsfeldes fehlt.

linken Hinterlappen mit umgebender Erweichung bis an den Thalamus opticus heran. (Centralblatt f. Augenheilk. Dec. 1877.)

Ein widersprechender Sectionsfall ist bisher noch nicht mitgetheilt worden. Der Fall von Förster (l. c.), dem man nach des Autors eigenen Worten, wenn man es sehr streng nehmen wollte, den Namen der Hemianopsie verweigern könnte, beweist jedenfalls, dass rechtsseitige, der Hemiopie ähnliche Gesichtsfelddefecte für beide Augen hervorgebracht werden können durch Embolie der linken Arteria foss. Sylv. und Erweichungsherde in einer, der linken, Hemisphäre bei Unversehrtheit des Chiasma und der Tractus optici.

Aber noch in anderer Weise ist die pathologische Anatomie für unsere Frage verwerthet worden. Man hat in Fällen, wo einseitige peripher bedingte Erblindung, namentlich Schrumpfung eines Auges lange Zeit bestanden, den rechten Sehnerven mit dem linken und den rechten Tractus mit dem linken verglichen. Diese Versuche sind so alt, wie die menschliche Anatomie. Schon Vesal (der bekanntlich ein Gegner der totalen Sehnervenkreuzung war, jedoch in etwas anderem Sinne), fand bei der Section eines Jünglings, dem der Henker ein Jahr zuvor ein Auge ausgerissen, Atrophie des Sehnerven der verstümmelten Seite und Atrophie des Tractus derselben Seite. Santorini u. A. machten ähnliche Beobachtungen. Der unvergleichliche Morgagni, welcher der Sehnervenkreuzung eine wahrhaft klassische Besprechung widmet[1]), konnte in vier Fällen die einseitige Atrophie des Opticus mit Sicherheit nur bis zum Chiasma verfolgen: er giebt zu, dass Andere glücklicher gewesen, und meint, dass in seinen Fällen vielleicht die einseitige Erblindung nicht lange genug bestanden. In unserem Jahrhundert vertritt Cruveilhier positiv die Semidecussation, da er in Fällen einseitiger Schrumpfung des Augapfels die Atrophie des Sehnerven bald auf den einen, bald auf den anderen Tractus sich fortsetzen sah.

Auch dieser Gegenstand hat neuerdings eine gründliche

---

[1]) De sedibus et causis morborum (Ebroduni 1779) Epist. XIII. 7. (p. 221 fgd.)

Nachprüfung erfahren, welche zu Gunsten der theilweisen Kreuzung spricht. Mein Freund Woinow aus Moskau hat 1875[1]) dem Heidelberger Ophthalmologencongress ein Hirnpräparat vorgelegt von einer 50jährigen Frau, deren linkes Auge 40 Jahre zuvor durch Pocken erblindet und geschrumpft war. Der linke Sehnerv und der linke Tractus ist sehr stark atrophisch, der rechte Tractus ein wenig atrophisch. Woinow entscheidet sich für die Semidecussation. Auf dem diesjährigen Ophthalmologencongress zu Heidelberg (August 1877 vgl. Centralbl. für Augenheilk. Sept.) zeigte Prof. Schmidt-Rimpler die Präparate von zwei analogen Fällen. Neben Atrophie eines Opticus fand sich Atrophie beider Tractus und zwar beide Male eine stärkere am Tractus der entgegengesetzten Seite. Prof. Schmidt-Rimpler entscheidet sich für die partielle Decussation. Aber das gekreuzte Bündel ist das stärkere, wie schon Henle hervorgehoben; dies erklärt auch die bessere Function der inneren Netzhauthälfte. Der Name Semidecussation kann nicht als streng richtig angesehen werden. In seiner neuesten Arbeit (Arch. f. O. XXIII., 2, 243 a. 1877) erwähnte Prof. Michel des Präparates eines menschlichen Chiasma, „bei welchem in auffallender Weise der rechte Opticus und der linke Tractus eine Verdünnung und graue Verfärbung aufzuweisen hatte. Das rechte Auge war seit mindestens 20 Jahren erblindet, wie dies nachträglich eruirt werden konnte.“ Ob die Erblindung eine periphere war und ob das linke Auge normal functionirte, wird nicht angegeben.

Derartige Fälle, wo die pathologische Anatomie die Rolle einer experimentirenden Wissenschaft übernimmt, sind aber recht selten. Naturgemäss erwuchs das Bestreben, dies Verhältniss durch den Thierversuch nach Willkür herbeizuführen. Diese Thierversuche sind älter, als man anzunehmen pflegt.

Schon Morgagni hat am Hunde experimentirt. Er konnte aber nach einseitiger Blendung des Hundes die Atrophie des Sehnerven nur bis zum Chiasma verfolgen und fügt hinzu, dass wahrscheinlich die Beobachtungsdauer zu kurz

[1]) Wenige Wochen vor seinem leider zu früh erfolgten Tode.
Die Beschreibung von Sprimmon aus Moskau (Nagel's Jahresbericht 1875) scheint sich auf denselben Fall zu beziehen.

gewesen. Die bündigsten Versuche der Art hat neuerdings v. Gudden (Arch. f. Ophth. XX, 2) angestellt und durch sorgfältige Messungen und Abbildungen erläutert. Nimmt man von einem Wurf neugeborener Kaninchen einem oder mehreren Thieren einen Augapfel heraus und tödtet die Thiere, wenn sie erwachsen sind, so findet man den Sehnerven der operirten und den Tractus der entgegengesetzten Seite völlig atrophisch. Bei den Kaninchen sind die Augenachsen seitlich gerichtet, binoculares Sehen unmöglich, die Faserkreuzung eine vollständige. Nimmt man von einem Wurf neugeborener Hunde einem oder mehreren Thieren einen Augapfel heraus und tödtet die Thiere, wenn sie erwachsen, so findet man den Sehnerven der operirten Seite atrophisch und beide Tractus verdünnt, und zwar den der nicht operirten Seite in stärkerem Maasse. Beim Hunde sehen die Augenachsen nach vorn, der Hund hat, ähnlich wie der Mensch, binoculaure Sehakt, beim Hund findet theilweise Kreuzung der Sehnervenfasern statt.

M. Reich hat v. Gudden's Resultate experimentell bestätigt.

Ferner hat v. Gudden (Arch. f. O. XXII, 3, 199) durch zwei Experimente nachgewiesen, dass, wenn man einem Hunde das Centralorgan des Nerv. opt. in der einen Hirnhälfte zerstört und das Thier tödtet, wenn es ausgewachsen ist, man den Tractus der operirten Seite ausserordentlich stark atrophisch findet, während der Unterschied in den beiden Sehnerven ausserordentlich viel geringer ist.

a. Die Breite des Tractus der operirten Seite ist 0,75 Mm., des Tr. der anderen Seite 1,4. Die Breite des Sehnerven der operirten Seite 2,1 Mm., des Sehnerven der anderen Seite 1,9.

b. Die Breite des Tractus der operirten Seite ist 1,4 Mm., des Tr. der anderen Seite 2,4. Die Breite des Sehnerven der operirten Seite ist 2 Mm., des Sehnerven der anderen Seite 1,8.

Man findet in den Sehnerven überhaupt einen Unterschied nur deshalb, weil das gekreuzte Bündel jedes Tractus stärker ist als das ungekreuzte.[1])

[1]) „(Nervöse) Leiter atrophiren immer, es mag das eine oder andere der beiden Centren, welche sie verbinden, zerstört werden. Dagegen atrophirt von den beiden Centralorganen (sc. von den beiden

Auch diesen Untersuchungen gegenüber hat Prof. Michel (A. f. O. XXIII, 2, 217 fgd. 1877) seinen Standpunct festgehalten. Er hat das Experiment einer einseitigen Zerstörung des Augapfels beim Hunde wiederholt und giebt folgendes als Resultat seiner Messungen an:

1) „Das Verhältniss des der enucleirten Seite entgegengesetzten Tractus zum Opticus der enucleirten Seite ist grösser als dasjenige des der gesunden Seite entgegengesetzten Tractus zum Opticus dieser Seite.

2) Dem entsprechend findet sich das Verhältniss von Tractus zu Tractus grösser als dasjenige von Opticus zu Opticus, d. h. der Tractus ist im Verhältniss stärker (?) atrophisch.

Schliesslich komme ich zu den klinischen Erfahrungen. Jeder genau untersuchte Fall von typischer gleichseitiger Hemianopsie macht einen so überraschenden Eindruck, dass man gezwungen ist, nach einer anatomischen Einrichtung zur Erklärung der mathematisch scharfen Trennungslinie des symmetrischen Gesichtsdefectes beider Augen zu suchen. Die Arbeiten von Mandelstamm und Michel riefen eine grosse Zahl von klinischen Entgegnungen hervor. Ich erwähne Jackson, Schweigger, Heiberg, Schön, Abadie, Knapp, M. Bernhardt, sowie meine eigenen Beiträge, Ausserdem sind in den letzten zwei Jahren zwei monographische Bearbeitungen des Gegenstandes von Förster und Leber in dem grossen Handbuch der Augenheilkunde von Graefe und Saemisch erschienen. Beide sprechen sich für Semidecussation aus. Alle Hauptsätze v. Graefe's fanden zahlreiche Bestätigungen.

Bezüglich des Prävalirens der gleichseitigen Hemianopsie über die gekreuzte fand Förster in 30 Fällen von Hemianopsie 23 Mal die gleichseitige und 7 Mal die temporale. Bezüglich des gleichzeitigen Vorkommens von homonymer Hemianopsie und Hemiplegie derselben Seite hat Jackson

---

Endorganen, welche der Leiter verbindet,) wenn eines zerstört wird, nur dann das andere, wenn es nicht das erregende, sondern das erregte ist. Es atrophiren die N. opt., mögen die Netzhäute oder die Centren des Gesichtssinns zerstört werden; es atrophiren die Centren, wenn die Retinae; es atrophiren aber nicht die Retinae (excl. der Opticusfaserschicht), wenn die Centren entfernt werden."

(v. Gudden, Arch. f. Ophth. XX, 2, 258.)

13 Fälle gesammelt, ohne eine Ausnahme zu finden, so dass er sich für die Semidecussation entscheidet; und Schweigger 14 Fälle gesammelt, ohne eine Ausnahme zu finden. Jackson fand auch neben den gleichseitigen Gesichtsfelddefecten und der Hemiplegie noch Hemianästhesie derselben Seite, was von Berthold, Bernhardt u. A. bestätigt wurde und mehrfach neben rechtsseitiger Hemianopsie auch Aphasie, was von mir, von Schweigger u. A. bestätigt wurde. Dagegen hat die nasale Hemianopsie, wie der Referent in Nagel's Jahresbericht (f. 1875) richtig hervorhebt, kein Glück gehabt, es ist kein einziger Fall von sicherer nasaler Hemianopsie bekannt, wenn man, wie billig, von den Fällen absieht, wo von vornherein Neuritis optica oder Atroph. n. opt. nachweisbar war. Die ausführlichste klinische Arbeit über den Gegenstand ist die von Prof. Schweigger, welcher auf Grund seiner Krankenbeobachtungen zu dem Ergebniss kam, dass man die Halbdurchkreuzung im Chiasma erfinden müsste, wenn sie nicht bereits nachgewiesen wäre. Namentlich auch darin müssen wir ihm beistimmen, dass man nicht beliebige Gesichtsfelddefecte beider Augen, wenn sie einander ähnlich sind, mit dem Namen der Hemiopie belegen dürfe. Hemiopie oder Hemianopsie bedeutet, wie v. Graefe zuerst scharf definirt hat, symmetrische Gesichtsfelddefecte beider Augen aus intracranieller Ursache. Alle Fälle, wo die Leitungsunterbrechung der Sehnervenfasern auch intraocular stattfinden kann, also alle Fälle, wo der Augenspiegel von vornherein Neuritis optica oder Atrophie der Sehnerven nachweist, sind von der Discussion auszuschliessen.

Ich kann unmöglich durch Zusammenstellung aller neuerdings mitgetheilten Fälle Ihre Geduld auf die Probe stellen. Ich will nur an einigen Gesichtsfeldzeichnungen aus meinem eigenen Beobachtungsmaterial die Hauptpunkte hervorheben, welche hier in Betracht kommen.

Ich zeige Ihnen hier (s. Fig. 1 u. 2) die Gesichtsfelder eines Mannes, der sich mir im Juni d. J. vorstellte wegen Hemianopsia dextra, welche im Herbst 1875 plötzlich unter den Erscheinungen eines abortiven Schlaganfalls entstanden und seitdem völlig stationär geblieben. Der Fall wird einigen der Herren Fachgenossen bekannt sein, da Patient sich in

Fig. 1.

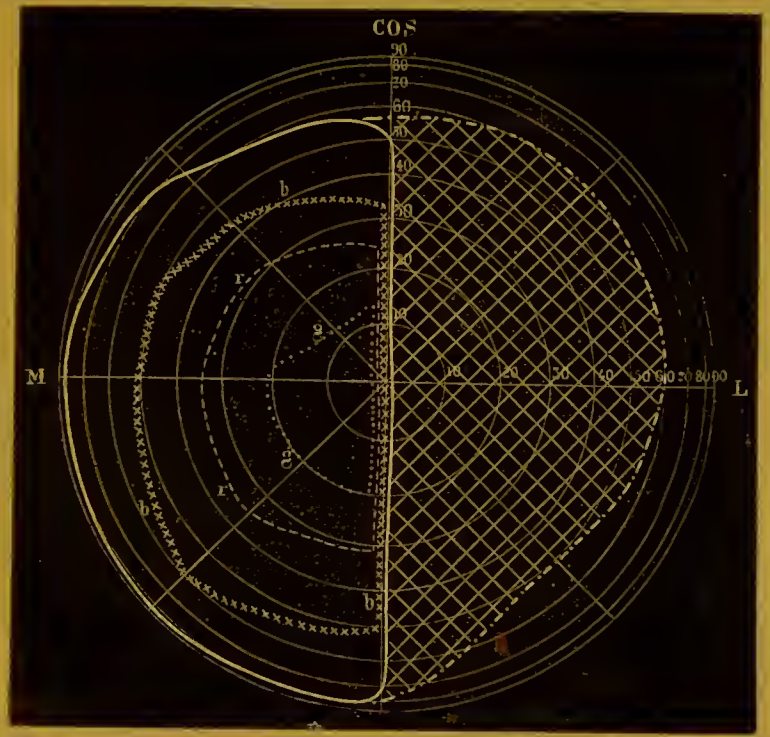

Fig. 2.

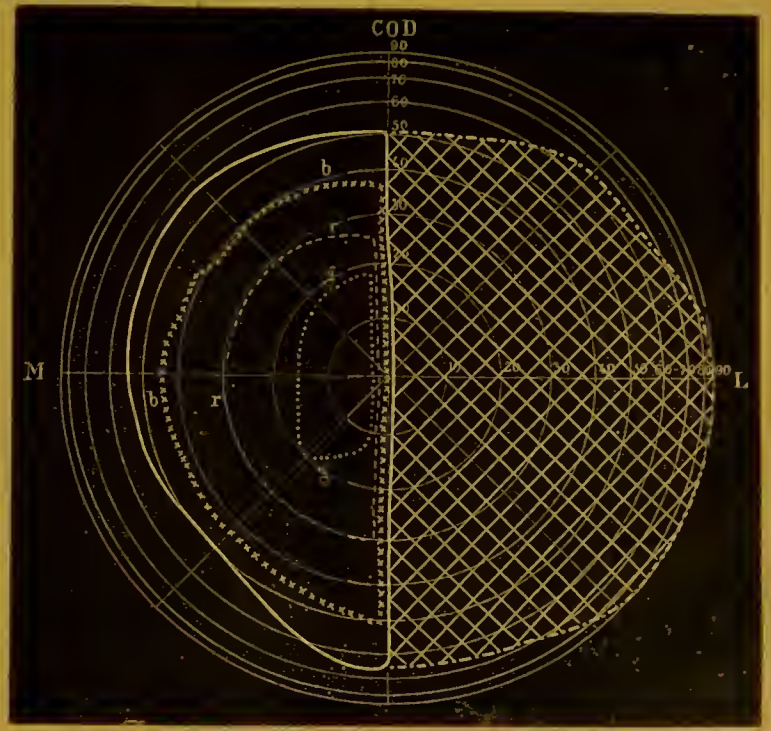

XXXXX Grenze für Blau. - - - - r Grenze für Rot. .... Grenze für Grün.

COD Gesichtsfeld des rechten Auges; COS Gesichtsfeld des linken Auges.

verschiedenen Kliniken vorgestellt hat.[1]) Der Defect (in der Figur schraffirt) umfasst genau die rechte Hälfte des Gesichtsfeldes bis zu der durch den Fixirpunkt gehenden Verticallinie, ist also total und gleichzeitig absolut, d. h. es fehlt innerhalb des Defectes jede Spur von Lichtempfindung. Aber diesseits, d. h. nach links von der Trennungslinie, beginnt sofort die normale Perception, indem jedes Auge feinste Schrift (Sn. $1^1/_2$ auch 10″ u. Sn. XX auf 20′) liest und indem die Grenzen der Farbenfelder, d. h. derjenigen centralen Bezirke der Gesichtsfelder, innerhalb deren die Farben erkannt werden, nach links hin normal sind, nach rechts hin mit der Grenzlinie der Hemianopsie unmittelbar zusammenfallen. (Was in der Figur nicht ganz exact wiedergegeben ist.) Der Augenspiegelbefund ist normal. (Höchstens macht sich rechts eine geringe Andeutung von Partialatrophie des Sehnerven neuerdings bemerkbar.)

Ich zeige Ihnen hier die fast identischen Gesichtsfelder zweier Fälle von Hemianopsia dextra aus ganz verschiedener Ursache. Der eine Fall ist der erwähnte, wo ich einen Tumor im linken Stirnlappen gefunden, der andere betrifft einen jungen Mann von 25 Jahren, der im Jahre 1873 das Unglück hatte, sich ein Geschwür am Penis zuzuziehen, wonach Rachengeschwüre und andere secundäre Symptome folgten. Neujahr 1875 bemerkte er Taubheit und Schmerzen in den Füssen, April 1875 plötzlich rechtsseitige Hemianopsie, welche stationär geblieben. Antisyphilitische Cur. Jan. 1878. Stat. id.

Ich zeige Ihnen hier (Fig. 3 u. 4) die Gesichtsfelder eines Falles von rechtsseitiger Hemianopsie, die zwar absolut ist, insofern innerhalb des Defectes jeder Lichtschein fehlt, aber nicht total, insofern von der durch den Fixirpunkt gehenden Verticalen ab nicht die Hälfte, d. h. $^4/_8$ jedes Gesichtsfeldes, sondern genau $^3/_8$ fehlen. Von jedem rechten unteren Quadranten ist die untere Hälfte erhalten. Die Trennungslinie ist für beide Augen nicht blos ähnlich, sondern

[1]) Vgl. Schweigger, Arch. f. Ophth. XII. 3. 285. Fall II.)

Fig. 3.

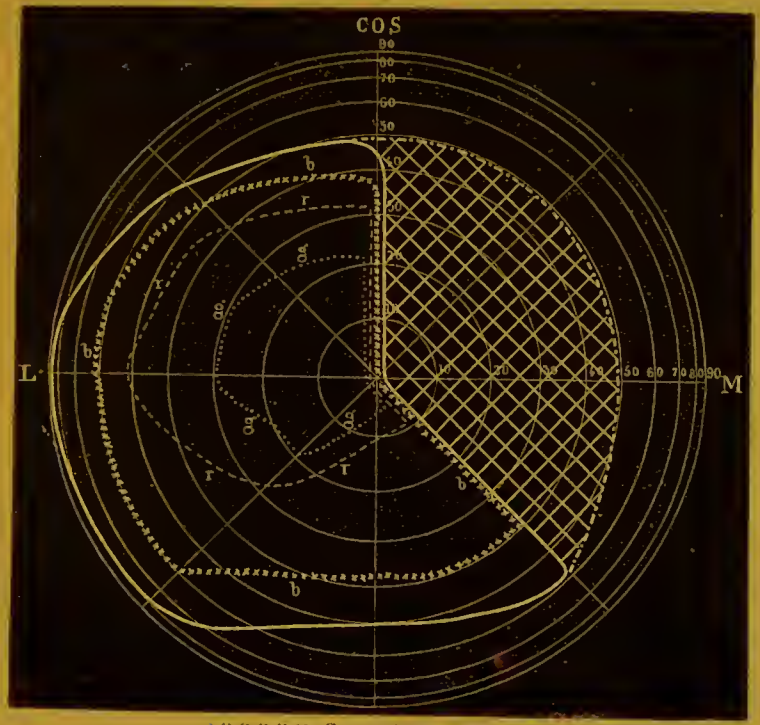

Fig. 4.

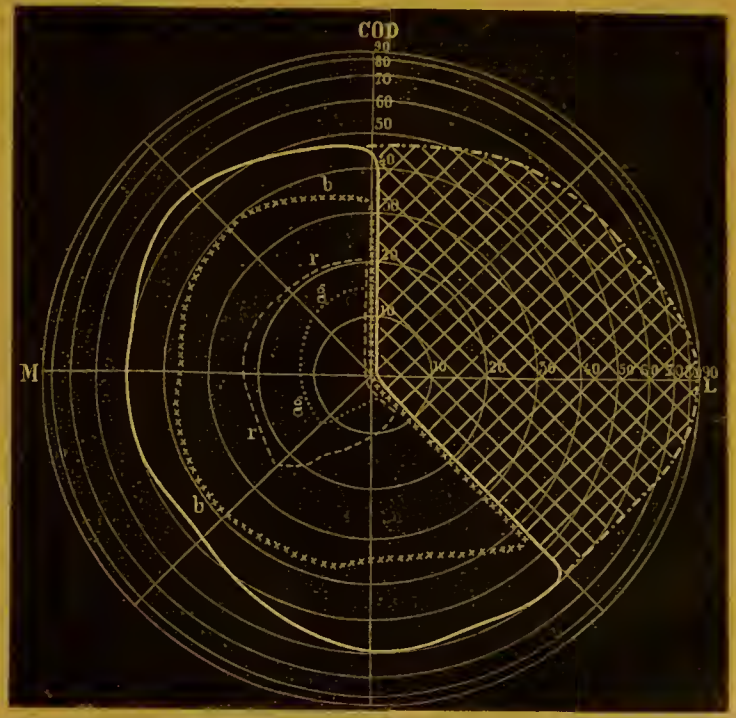

XXXXX b Grenze für Blau. ----- r Grenze für Roth. .....g Grenze für Grün.

mathematisch congruent,[1]) wie ich mit meinem Assistenten Herrn Dr. Pufahl, der mich in diesen zeitraubenden Untersuchungen auf das Beste unterstützt hat, durch mehr als zehn Mal wiederholte Messungen an dem intelligenten, seit Monaten in Behandlung stehenden Patienten habe feststellen können.

Dass eine mathematische Congruenz der Trennungslinie für beide Augen in einem derartigen Fall überhaupt vorkommt, wäre absolut unerklärlich, wenn wir nicht in dem einen Tractus, resp. seiner Ausstrahlung das Organ annehmen dürften, in dem eine keilförmig eingreifende Unterbrechung derartige Befunde setzt.

Der Fall betrifft einen jungen Mann von 33 Jahren, welcher im Juli 1877 von Herrn Stabsarzt Dr. Karpinski in meine Klinik gesendet wurde. Patient, der von Jugend auf kurzsichtig gewesen und 1865 von Albrecht v. Graefe am Schielen operirt worden, zog sich 1867 eine specifische Infection zu, welche ein Exanthem an den Füssen zur Folge hatte. Nachdem er ein ganzes Jahr hindurch von Kopfschmerzen geplagt gewesen, erlitt er Februar 1877 einen Schlaganfall. Als er eines Morgens erwachte, bemerkte er Sprachstörung, Herabhängen des rechten Oberlids, Schwäche des rechten Armes und Beines. Von Anfang März bis Mitte Mai wurde er im städtischen Krankenhause nach seiner Angabe mittelst Schmiercur, Jodkali und Blutentziehung erfolgreich behandelt. Seit Kurzem, nachdem die Ptosis geringer geworden, ist ihm der Defect der rechten Hälfte jedes Auges mehr zum Bewusstsein gekommen, während er dies vorher auf das Herabhängen des r. Oberlides geschoben. Kopfschmerz und Schwächegefühl der rechten Hand bestehen fort. Die Sprache ist ein wenig lallend, die Ptosis sehr unbedeutend, Lähmung an den Extremitäten nicht mehr nachweisbar.

---

[1]) Das Förster'sche Perimeter ist hierzu nach Leber „weniger geeignet". Es ist sogar überhaupt nicht dazu geeignet; man müsste denn, ehe man die Gradzahlen, welche den Rest der defecten Hälfte messen, auf die ebene Zeichnung überträgt, jede einzelne entsprechend dem Cosinus des Neigungswinkels zwischen der Perimeterbogenlage und der horizontalen Richtung reduciren. Nur Schenk's Perimeter oder die graduirte, d. h. in Winkelgrade getheilte Tafel liefert verlässliche Resultate.

Beiderseits besteht Myopie, rechts excessive. Beiderseits wird feinste Schrift gelesen, beiderseits fehlen nach rechts hin $^3/_8$ des Gesichtsfeldes, nämlich der obere rechte Quadrant und vom unteren rechten Quadrant die obere Hälfte. In dem Defect fehlt jede Lichtwahrnehmung. In dem restirenden Gesichtsfeld ist die Sehfunction, auch die Farbenperception völlig normal. Die Trennungslinie ist absolut scharf, für beide Augen congruent und bei wiederholter Beobachtung auch nach Monaten durchaus stationär. Die Papilla optica ist links normal, rechts ein wenig blass; übrigens besteht rechts ein grosses Stophyloma posticum.

Nach wiederholter Schmiercur schwanden die Kopfschmerzen, die Hemianopsie bleibt unverändert. Ich will schliesslich noch bemerken, dass nach Landouzy's interessanter Arbeit über die Blepharoptosis cerebralis der motorische Kern des Lidhebers im hinteren Theil des Lobus parietalis zu suchen ist.

Ich zeige Ihnen schliesslich noch (Fig. 5) das Gesichtsfeld eines Falles von gekreuzter temporaler Hemianopsie, dessen Beobachtung ich Herrn Collegen Croner verdanke.

Georg S., 24 Jahre alt, bemerkte im Mai 1876, dass ihm auf dem rechten Auge die rechte, auf dem linken die linke Gesichtsfeldhälfte fehlt. Die Sehstörung nahm langsam, aber stetig zu. Am 10. April 1877 ist das linke Auge völlig amaurotisch, das rechte besitzt eine centrale Sehschärfe von etwa $^1/_{30}$ (Sn. XII: 5″, Finger in zwei Meter) und einem Defect der rechten Hälfte des Gesichtsfeldes. Die Form der Gesichtsfeldzeichnung ist wohl ähnlich der rechtsseitigen Hemianopsie. Aber 1) ist auch in der restirenden Hälfte des Gesichtsfeldes die Sehkraft so erheblich herabgesetzt; 2) ist das linke Auge völlig amaurotisch; 3) zeigt der Augenspiegel — ausser Myopie, rechts von 7, links von 8 D. — beiderseits sehr ausgeprägte Atrophie der Sehnerven. Die Diagnose wurde gestellt auf eine Herderkrankung, die im vorderen oder hinteren Chiasmawinkel begonnen, die linke Hälfte des Chiasma (linken Tractus und linken Nerv. opt.) zerstört hat und auf die rechte Hälfte übergreift.

Einen Fall von nasaler Hemianopsie kann ich Ihnen natürlich nicht vorführen, da ich keinen beobachtet.

M. H. Die Lehre von der Semidecussation erfordert, dass

die gleichseitige Hemianopsie relativ am häufigsten vorkomme dass sie scharf begrenzt, ferner als Hemianopsie stationäreins, kann, d. h. nicht in die intacten Hälften der Gesichtsfelder vorschreite, nicht Amaurose bedinge; dass die gekreuzte temporale Hemianopsie relativ seltener, nicht so scharf begrenzt und i. A. progressiv sei; dass nasale Hemianopsie überhaupt nicht vorkomme. Alle diese Postulate werden durch die Erfahrung erfüllt. Die Annahme einer totalen Kreuzung im

Fig. 5.

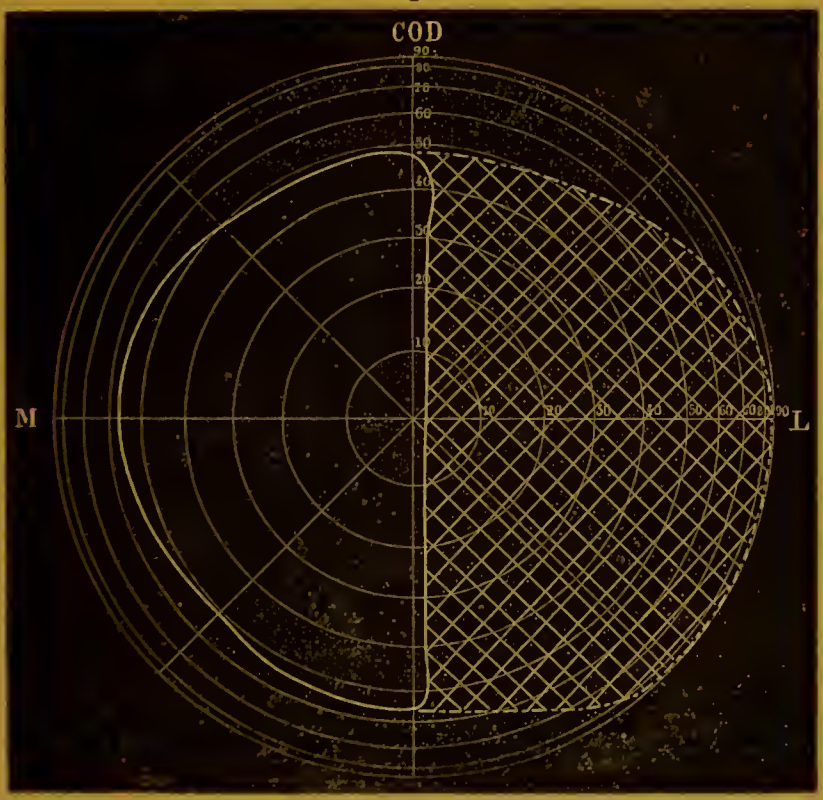

menschlichen Chiasma würde dagegen erfordern, dass wie bei Thieren, z. B. nach Flourens und nach Jastrowitz bei Tauben[1]), einseitige Hirnläsion Amaurose des Auges der entgegengesetzten Seite bedinge, was für den Menschen trotz der Behauptung mancher Nervenärzte noch immer der allgemeinen Erfahrung der Ophthalmologen widerspricht. Bei

[1]) Nicht direct hierher gehören die neuen Versuche des Herrn Prof. H. Munk, dass Läsion der Hirnrinde an der hinteren oberen Spitze des Hinterhauptslappens beim Hunde gekreuzte „Seelenblindheit" erzeugt. (Berl. klin. Wochenschr. No. 35, 1877.)

den so häufigen Apoplexien in die ungefähre Gegend eines Thalamus opticus trifft man fast niemals eine Sehstörung des Auges der entgegengesetzten Seite allein; sondern, wenn überhaupt Symptome von Seiten der Sehfähigkeit vorhanden sind, so handelt es sich fast ausnahmslos um gleichseitige Hemianopsie beider Augen.[1])

Somit ist die Lehre von der Hemianopsie, wie sie trotz der noch nicht abgeschlossenen Discussion über die anatomischen Grundlagen A. von Graefe zwar nicht erfunden, aber doch fester begründet, ein ziemlich abgerundetes Capitel in unserem diagnostischen und prognostischen Wissen, das einige Forscher wohl mit Unrecht zu rasch über Bord zu werfen versucht haben. Gleichseitige Hemianopsie deutet auf ein Leiden des der Seite des Gesichtsfelddefectes entgegengesetzten Tractus oder seiner Hirnfaserausstrahlung. Die Prognose ist gut in Beziehung auf das Fortschreiten der Hemianopsie über die Trennungslinie in die intacten Gesichtsfeldhälften, schlecht in Beziehung auf Rückbildung einer absoluten Hemianopsie Natürlich muss man von der Prognose der Hemianopsie die des Grundleidens unterscheiden, das oft genug ein ernstes und unheilbares ist. Die gekreuzte temporale Hemianopsie kann wohl in seltenen Fällen (A. von Graefe, Zehender's Monatsbl. 1865, Förster l. c.), wo sie durch einfache oder gummöse Basilarmeningitis bedingt ist, namentlich unter dem Einfluss der Behandlung Jahre lang stationär bleiben oder selbst vollständig heilen; meist aber ist diese Form als Hemianopsie progressiv, und Amaurosis der Ausgang, was bei dem Sitz der Grundkrankheit am vorderen oder hinteren Chiasmawinkel, also an dem Knotenpunkt, wo alle Sehnervenfasern am dichtesten zusammengedrängt verlaufen, eigentlich selbstverständlich erscheinen muss.

---

[1]) Türck, Charcot, Bernhardt, Landolt haben Ausnahmefälle mitgetheilt, die aber noch zweifelhaft sind, wie Förster richtig hervorhebt. Charcot und Landolt nehmen in der Gegend der corp. quadrig. ein zweites Chiasma an, in welchem die bis dahin ungekreuzten Fascic. laterales sich kreuzen sollen. (E. Landolt, Diagnost. des malad. des yeux. Paris 1877, Delahaye, p. 194.)

Druck von Metzger & Wittig in Leipzig.